Über

einen Fall von Mastdarmlues.

Inaugural-Dissertation

zur

Erlangung der Doctorwürde

in der

gesamten Medicin

verfasst und einer

Hohen medicinischen Facultät

der

k. b. Ludwig-Maximilians-Universität zu München

vorgelegt von

Wilhelm May
approb. Arzt aus München.

München
Buchdruckerei J. Fuller, Weinstrasse 3.
1900.

Über

einen Fall von Mastdarmlues.

Inaugural-Dissertation

zur

Erlangung der Doctorwürde

in der

gesamten Medicin

verfasst und einer

Hohen medicinischen Facultät

der

k. b. Ludwig-Maximilians-Universität zu München

vorgelegt von

Wilhelm May
approb. Arzt aus München.

ACAD.
LUDOVIC.
KIEL.

München
Buchdruckerei J. Fuller, Weinstrasse 3,
1900.

Digitized by the Internet Archive
in 2026

https://archive.org/details/IA41548318_0071

Im November 1897 starb im Krankenhause rechts d. I. zu München eine Frau, 42 Jahre alt, bei welcher die Diagnose Carcinoma recti gestellt war. Die Obduktion ergab luetische Proctitis und Periproctitis.

Man darf sich nicht wundern über die Verschiedenheit dieser Diagnosen, und in der Litteratur können wir viele derartige Fälle finden, die beweisen, wie leicht eine Fehldiagnose derartiger Erkrankungen zulässig ist.

In folgendem möchte ich versuchen, eingangs erwähnten Fall eingehend zu schildern und einige Krankheitsbilder anzuschliessen, die ähnliche, ja fast gleiche Erscheinungen aufwiesen.

Wenn man die Litteratur über Carcinoma recti und luetische Veränderungen des Mastdarmes zu verfolgen sucht, so findet man überall die Ansicht bestätigt, dass eine Differentialdiagnose, wenn anamnestisch keinererlei Anhaltspunkte zu erreichen sind, nur mit Hilfe des Microscops bestimmt zu stellen ist. Hiezu kommt noch, dass sehr häufig, wie auch bei unserem Falle, weitere Nebenerscheinungen, d. h. die Anzeichen einer Constitutionserkrankung fehlen, die auschlaggebend wären für Carcinom oder Lues. Im Gegenteil berechtigen die Nebensymptome, die in den meisten Fällen noch vorhanden sind, wie Milztumor, Schwellung der Inguinaldrüsen und in vorgeschrittenen Fällen Cachexie zu beiden Annahmen.

Ueber die Frage, welche von beiden Erkrankungen häufiger vorkomme, d. h. ob ein prozentuales Ueberwiegen

einer derselben bestehe, spricht sich Obermedizinalrat Dr. Bollinger dahin aus, dass auf Grund der Sektionsergebnisse es keinem Zweifel unterliegen dürfte, dass Carcinom im Mastdarm häufiger vorkomme als Syphilis. Andere Autoren lassen diese Frage offen, jedoch schreibt E. Lang[1]) in seiner Pathologie und Therapie der Syphilis, dass nach seinem Dafürhalten jedenfalls Mastdarmlues viel häufiger vorkomme, als bisher angenommen wurde.

„Constitutionelle Irritationserkrankungen des Mastdarmes werden als seltene bezeichnet, kommen aber gewiss häufiger vor, als man vermutet."

Desault, Cazol, Didal und Bennoit[1]) berichten von Papeln syphilitischer Natur in der Rectalschleimhaut, die zu solchem Umfang gediehen waren, dass durch sie Beschwerden zu stande kamen wie bei krebsiger Mastdarmstriktur.

E. Muron[2]) bezieht sogar gleich Marassez die Mastdarmstriktur zumeist auf Papeln und deren Umwandlung in Narbengewebe. In gleichem Sinne spricht sich v. Esmarch[5]) aus, indem er schreibt: „Ohne Zweifel sind von den Fällen von Mastdarmkrebs, die in der Litteratur beschrieben, viele nichts anderes als syphilitische Ulcerationen gewesen."

Die Gründe für diese gerade entgegengesezten Meinungen dürften vielleicht in der Verschiedenheit der Städte und Länder zu suchen sein, aus welchen die verschiedenen Resultate stammen — Deutschland und Frankreich — München — Kiel.

Ueber die Aetiologie der luetischen Mastdarmerkrankungen sagt E. Lang, dass sie meist direkt infektiösen Ursprungs seien, und, da sie bei Männern wie bei Weibern

---

[1]) E. Lang: Vorlesungen über Pathologie und Therapie der Syphilis. Wiesbaden 1896.
[2]) Muron: Charité Annales, 1885, Bd. III.
[5]) Deutsche Chirurgie. 1887. Lief. 48. v. Esmarch: Die Krankheiten des Mastdarms und Afters.

gefunden werden, teils durch Päderastie, teils durch venere. praepostica entstünden; andernteils aber bei Weibern und dies sehr oft, die Infektion durch direktes Hinabfliessen des Secrets über den Damm geschehe (Autoinfektion).

Gosselin[3]) lässt alle luetischen Rectalstrikturen immer nur durch Lokalinfektion entstehen, und nie als Ausdruck der constitutionellen Erkrankung gelten. Er sieht sich zu der Annahme genötigt, dass die hier stattgehabte Infektion zu einer eigenartigen, von den Autoren nicht namhaft gemachten Modification des Contagiums führe.

Hiezu führt E. Lang näher aus, dass in jedem Falle wie bei extragenitalen Initialmanifestationen überhaupt auch hier nicht nur der positive Nachweis der exulcerierten Sclerose und die nachfolgenden Symptome der constitutionellen Erkrankung, sondern auch das Fehlen jeglichen Initialaffects an anderen Orten, insbesondere an den Genitalien für die Diagnose massgebend sei.

Um hiemit zur Stellung der Diagnose zurückzukehren, könnte man fragen, ob nicht vielleicht das Alter des Patienten zu der einen oder der anderen Erkrankung in Erwägung zu ziehen sei. Hiemit ist gemeint, ob nicht das Alter unter ca. 40 Jahren eher für Lues spreche.

Aber abgesehen von Berichten aus der allerjüngsten Zeit, die gerade von Portiocarcinomen unter 30 Jahren sprechen[18]), haben schon viel früher Czerny und v. Esmarch an Beispielen aus ihren Kliniken die Unzuverlässigkeit eines derartigen Hilfsmoments gezeigt.

Czerny[4]) selbst schreibt, dass auch im jugendlichen Alter Mastdarmcarcinome vorkommen; den Beleg hiefür bietet er mit 2 Fällen aus seiner Klinik, von welchen der eine einen Patienten von 18 Jahren betraf, der andere Patient sogar nur 13 Jahre zählte.

---

[3]) Gosselin: De la nature des rétrécissements de rechum. Gaz. med. 1873.

[18]) Vortrag in der med. Gesellsch. Isis 1898 Dr. Röttinger.

[4]) Münch. med. Wochenschrift: Casuistische Mitteilungen aus der chir. Klinik Heidelberg, Geheimrat Czerny.

Herrn Obermedicinalrat Dr. Bollinger verdanke ich die Mitteilung, dass am 6. Juli 1899 dem pathologischen Institut ein excidiertes Mastdarmstück übermittelt wurde (aus der chir. Klinik des Herrn Obermedizinalrat von Angerer), welches mikroskopisch mit Gallertcarcinom behaftet sich erwies und von einem 23jährigen Patienten stammte[19]).

v. Esmarch hatte in seiner Klinik eine 29jährige Patientin, die an Mastdarmkrebs operiert wurde. Seine Ansicht über die Diagnose des Krebses haben wir bereits oben angeführt, nur ist noch hinzuzufügen, dass er stets vor Abschluss der Diagnose hauptsächlich empfiehlt, Stückchen der Neubildung mikroskopisch zu untersuchen, da ja die meisten der für krebsige Neubildungen angenommene Erkrankungen syphilitische Ulcerationen seien. Findet man hiebei kleinzellige Wucherungen und Granulationsgewebe, so hat man stets an Syphilis zu denken, auch wenn die sorgfältigste Anamnese und die Untersuchung des ganzen übrigen Körpers nicht unzweifelhaften Aufschluss über die vorhandene Lues gibt. Besonders charakteristisch für letztere sei die später unten beschriebene ringförmige Striktur dicht oberhalb des sphincter internus, wie sie auch unser Fall sehr schön aufwies.

Als ein bedeutendes Moment für die Diagnose Mastdarmlues bezeichnet weiter v. Esmarch das Vorhandensein von Mastdarmfisteln. Dieselben seien eben Folgezustände von ausgedehnten syphilitischen Ulcerationen, wobei dann auch die Oeffnungen der Fisteln den ulcerativen Charakter zeigen, gross und unregelmässig, von unterminierten blaurotlividen Hauträndern umgeben, einen schlaffen, missfarbigen Geschwürsgrund haben. (s. Sektionsbericht.)

Ich habe diese ausführliche Beschreibung dieses lokalen Symptomencomplexes an diese Stelle gesetzt, weil ich zur Diagnose keine eingehendere Beschreibung der lokalen

[19]) Einlauf-Journal des path. Institutes München Nr. 268. 1899.

Erscheinungen hätte finden können, und weil nichts fast übereinstimmender sein könnte mit dem Befund unseres Falles.

Wenn man aber allein diese Erscheinungen zusammenfasst ohne andere Anhaltspunkte im Gesamtorganismus, so ergibt sich, dass ausschlaggebend am Lebenden nur die Untersuchung unter dem Mikroskop sein kann, da ja der Symptomencomplex bei den Mastdarmerkrankungen fast derselbe ist, sei dieselbe nun carcinomatöser, luetischer oder tuberculöser Natur.

Gerade der Tuberculose möchte ich auch noch Erwähnung thun, da ja speziell ausgedehnte Fistelbildungen ihr Auftreten am Rectum auszeichnen. Jedoch ist eine Einzelerkrankung des Mastdarms an Tuberculose so selten, dass wir sie hier nur der Vollständigkeit halber erwähnen dürfen.

Dürk[6]) erwähnt nur 2 Fälle von Mastdarmtuberculose, wo anderweitige pathologische Erscheinungen im Organismus, die auf eine spezifisch tuberculöse Erkrankung hätten hinweisen können, nicht vorhanden waren, der mikroskopische Befund jedoch eine andere Diagnose nicht zuliess.

Ich möchte mir nun gestatten, in Kürze die Krankengeschichte und anschliessend den Sektionsbefund vorliegenden Falles anzuführen.

T. F., 42 Jahre alt, Maurersehefrau aus München, trat am 2. November 1897 in's Krankenhaus München r. I. ein wegen heftiger Schmerzen im Mastdarm. Die Anamnese ergab folgendes: Pat. war verheiratet und führte nur ihr Hauswesen. Seit Mai 97 fühlte sie sich krank, seit welcher Zeit sie fortwährend Schmerzen im Mastdarm hatte. Vor 6 Jahren war sie privatärztlich operiert worden, weil ein Mastdarmverschluss vorhanden gewesen sein soll. Hiebei seien innen im Mastdarm Einschnitte zur Erweiterung des-

---

[6]) Dr. Hermann Dürk: Der heutige Stand der Tuberculose.

selben gemacht worden. Früher sei Patientin stark und gesund gewesen, während sie seit einem Jahre rapid abgemagert sei.

Die Möglichkeit einer Infektion wurde völlig negiert. Patientin habe fünfmal entbunden, alle Geburten seien gut und regelmässig verlaufen. 2 Kinder leben. Menses waren stets regelmässig, seit einem Jahre Menopause. Die Mutter sei an Mastdarmkrebs gestorben.

Die Untersuchung der Patientin wies eine sehr anämische Frau von stark reduziertem Ernährungszustand auf. Fettpolster über Brust und Bauch fast gänzlich geschwunden. Die Oberfläche beider Nates sind entzündlich gerötet, narbig eingezogen. Ebenso ist die Kreuz- und Steissbeingegend gerötet. In dieser und etwa 3 cm rechts vom anus findet sich eine feine Fistelöffnung, in die die Sonde tief eindringt und im Rectumlumen erscheint. In's Rectum eingelassenes Wasser fliesst durch diese Gänge wieder ab. Der in's Rectum eingeführte Finger stösst in der Nähe von etwa 4 cm auf eine harte stenosierende Geschwulstmasse, die nur mehr für Bleistiftdicke durchgängig ist. Die Ausdehnung der Geschwulst nach oben ist nicht abzutasten. Die Kotentleerung ist sehr erschwert, es darf der Kot nur breiig sein.

Vagina ist ohne Besonderheiten, Portio dick, gross. An der unteren Muttermundslippe ein kleines hartes Knötchen; sonst sind hier keine abnormen Verhältnisse wahrzunehmen. Der Uterus steht zwar auffallend hoch, vielleicht aber wird er von einer, bezw. der dahinterliegenden Geschwulstmasse gehoben. Die Urinentleerung geschieht ohne jede Störung; das Allgemeinbefinden ist recht gestört, besonders die Stuhlentleerung und der Schlaf.

Die Diagnose wurde mit Fragezeichen auf carcinoma recti, weiterhin Stenose des Rectumlumens, Fistulae ani und wieder mit Fragezeichen Partiocarcinom gestellt mit dem Zusatz der Anaemia permagua.

Die Therapie bestand in Rectumspülungen, Salbenverband, Laxantien, Roburantien und Narkotica.

Bis zum 10. XI. finden wir in der Krankengeschichte stat. id. verzeichnet mit dem Bemerken der zunehmenden Schwäche der Patientin.

Am 10. XI. Zustand hoffnungslos; Patientin klagt über fürchterliches Magenbrennen. Leib leicht meteoristisch aufgetrieben. Es wird Bismut subnitr. 3,0 c. Chlorof. verordnet.

Am 15. XI. frühmorgens gänzlicher Kräfteverfall, worauf um $2^1/_2$ p. M. der Exitus erfolgt, ohne dass Patientin wieder zum Bewusstsein gelangt wäre.

Die Patientin war, wie untenstehende Kurve angibt, mit Fieber eingetreten, welches, nachdem die Temperatur am folgenden und am 3. Tage zur Norm zurückgekehrt war, am 4. und 5. Tage wieder stieg, um am 6. Tage nach erneutem Emporschnellen bis zum Tode zur gewöhnlichen Körpertemperatur zu fallen.

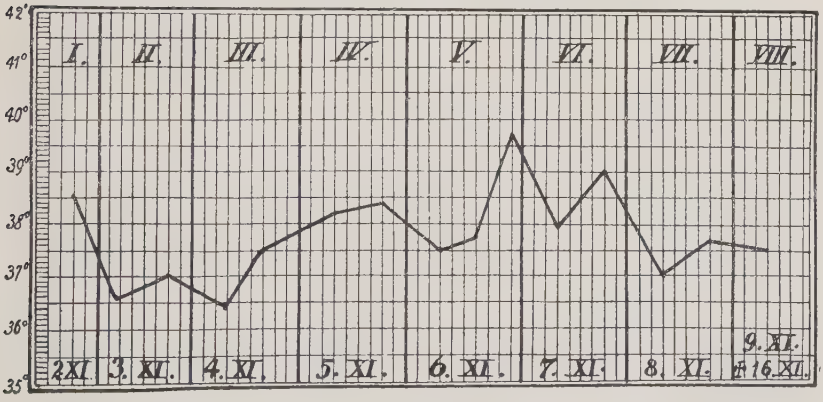

Die Sektion[20]), die Herr Dr. Dürk vornahm, ergab: Chronische fibröse luetische Proctitis und Periproctitis mit hochgradiger Stenosierung des Rectums und multipler Fistelbildung. Dis-

[20]) Sektions-Journal des path. Instituts München, Nr. 1005. 1897.

seminierte Tuberculose beider Lungen, Atrophie des Herzens, acute Fettdegeneration beider Nieren, bedeutende Fettleber, chronischer, indurierter, luetischer Milztumor, fibröse Perisplenitis.

Gewichte der Organe:

Leber 1700 g
Milz 360 g
Beide Nieren 390 g

Der wörtliche Sektionsbericht[20]) lautet:

Mittelgrosse stark abgemagerte Leiche mit sehr blassen Hautdecken, schwachem Thorax und Abdomen. Die linksseitigen Inguinaldrüsen bis ca. Bohnengrösse geschwellt und von einer käsigen gelblichen Masse durchsetzt. Fettpolster und Muskulatur sehr atrophisch. Die Leber 3 Querfingerbreit vorliegend. Im Abdomen keine abnorme Flüssigkeit. Zwerchfellstand links 4. Intercostalraum, rechts 3. I. C. R., Herzbeutel liegt 3 Fingerbreit vor, ist leer. Linke Lunge nach abwärts verdrängt, ebenso die rechte; in der Pleurahöhle je ein Cubikcentimeter klarer Flüssigkeit.

Respirationsorgane:

Linke Lunge klein, das Gewebe beider Lappen blass, trocken, gut lufthaltig. Nahe der Spitze ein mehr als bohnengrosser, derber, gelblicher Herd von käsiger Beschaffenheit. Der Unterlappen enthält in seinen unteren Partien einen ebensolchen Knoten. Im Uebrigen das Gewebe gut lufthaltig.

Rechte Lunge von grösserem Umfange und vermehrtem Gewicht. Gewebe aller Bezirke ziemlich stark durchfeuchtet. Von der Spitze reichlich trübschaumiger Saft auspressbar. Nahe der Spitze und in der Umgebung des Hilus mehrere aus einzelnen hanfkorngrossen Knötchen bestehende Gruppen von Tuberkeln, ebenso im Unterlappen. Luftgehalt ist überall ziemlich beträchtlich reduziert.

[20]) Sektions-Journal des path. Instituts Nr. 1005. 1897.

Circulatonsorgane:

Herz sehr klein, Epicard fettarm, durchsichtig; beide Ventrikel kaum pflaumengross. Muskulatur schwach entwickelt, sehr brüchig, blass gelbbraun. Endocard vollkommen durchsichtig und glatt. Klappen frei beweglich, zart, ohne Auflagerungen. In den Vorhöfen reichliches, zähes Fibringerinsel.

Digestionsorgane:

Milz in allen Durchmessern fast um das Doppelte vergrössert. Kapsel mit der Umgebung fest verwachsen und fibrös verdickt. Pulpa auf dem Durchschnitt derb, glatt, unregelmässig, fleckig braunrot bis gelbbraun. Gerüst und Follikel sind nur stellenweise erkennbar.

Leber etwas vergrössert, Kapsel glatt, hellgelb, durchsichtig. Consistenz des Organs sehr stark herabgesetzt. Schnittfläche sehr stark fettig mit trüber überquellender Aciniperipherie und schmal eingesunkenen etwas dunklen Centren. Blutgehalt äusserst gering. In der Gallenblase einige Tropfen hellbrauner, dünnflüssiger Galle.

Magen klein, Schleimhaut blass, glatt, in der pars pylorica stark cadaverös imbibiert.

Im Dünn- und Dickdärm eingedickter Chymus und fäkalischer Inhalt. Die Schleimhaut blass, völlig intakt.

Beide Nieren mit geringer Fettkapsel und sehr schwer mit Substanzverlust abziehbarer Fibrosa. Oberfläche hellgelb, Consistenz fast brüchig, weich. Auf der Schnittfläche ist die Rinde verbreitert, schaumig überquellend, mit reichlich abstreifbarem hellgelbem Parenchymsaft. Markkegel zurücksinkend, dunkler, mit einzelnen gelblichen radiären Streifen. Rechte Niere ist etwas kleiner als die sehr stark geschwellte linke Niere.

Blase klein, Schleimhaut blass, intakt.

Vagina ziemlich eng.

Uterus gross, nach rückwärts mit der vorderen Rectumwand durch fibröse Spangen fest adhärent. Der Douglas'sche Raum vollständig verlegt.

Das Rectum, in seinem oberen Teile sehr eng, zeigt in seinen unteren Teilen starke narbige Einziehungen der dunkelrot-grau verfärbten Schleimhaut.

Dieselbe ist auf eine Strecke von etwa 6 cm vom sphincter ani ext. nach aufwärts unregelmässig zerklüftet, von zahlreichen kanalartigen Gängen durchsetzt, die neben und vor der Rectalwand verlaufend, vielfach miteinander communicieren. Ein derartiger Gang mündet 1 cm hinter dem Introitus vaginae in der Dammgegend aus. Die Muskulatur dieses Abschnittes des Rectums ist sehr stark hypertrophisch, jedoch unregelmässig durchzogen von fibrösen Strängen. An dieselben schliesst sich nach aussen ein derb callösschwartiges Gewebe an, das mit dem Periost der Steiss- und Kreuzbeinportion in innigem Zusammenhang steht. Das Lumen des Rectums wird durch diese Narbeneinzüge sehr stark verengt, ist kaum noch für einen Bleistift durchgängig.

Wenn wir vorerst die Anamnese der Krankengeschichte betrachten, so deutet diese wohl mehr auf die Diagnose Carcinom als Lues. Die Incisionen, die im Jahre 92 wegen Mastdarmverschluss gemacht worden waren, konnten die Narbencontractionen bedingt haben. Seit einem Jahre war Patientin rapid abgemagert, die Mutter war angeblich an Mastdarmkrebs gestorben, jegliche Infection wurde negiert: Der erste Gedanke beim Auffinden der kleinen Geschwulst an der Portio musste an ein Carcinom sein, das von hier aus seinen Ausgang genommen. Dass dann in Anbetracht des so heruntergekommenen Allgemeinbefundes der Patientin im allgemeinen die Diagnose Carcinom gestellt wurde, ist begreiflich. Dazu kam noch, dass der Tumor im Rectum nur undeutlich abgetastet werden konnte, und die geschwellten Inguinaldrüsen, ebenso der Milztumor nicht zur Klärung der Diagnose beitragen konnten. Letzterer muss sehr spät erst aufgetreten sein, da er in der Krankengeschichte nicht erwähnt wird. Ein bedeutendes Hilfsmoment, welches die Diagnose Lues sehr erleichtert

hätte, konnte anamnestisch anscheinend nicht eruiert werden. Patientin hatte nämlich fünfmal entbunden, während laut Angabe derselben nur 2 Kinder lebten. Es hätte sich darum gehandelt, zu erfahren, in welchem Alter und welchen Todes die 3 fehlenden Kinder gestorben, ob sie überhaupt ausgetragen waren, oder ob die Frau vielleicht mehreremale abortiert hatte. Jedenfalls hätte hier auch nur das Messer und das Mikroskop, wie v. Esmarch für jeden derartigen Fall so betont, eine exakte Diagnose ermöglichen können. Thatsächlich wird jener angeführte Darmverschluss vor 6 Jahren schon luetische Stenosierung gewesen sein.

Was die Aetiologie der Erkrankung unserer Patientin betrifft, so könnte man den Skepticismus, wenn ich mich so ausdrücken darf, so weit treiben, dass man schon den Mastdarmkrebs der Mutter als luetische Erscheinung deuten könnte, somit dann unsere Patientin hereditär belastet gewesen wäre. Daraus liessen sich die ausschliesslich tertiären Formen bei derselben erklären, da sie nie früher krank gewesen sein will. Weit näher liegt natürlich der Gedanke an eine frische Infektion von Seiten des Mannes, wenn auch diesbezügliche Angaben völlig fehlen.

Die bei der Patientin nachgewiesene Tuberculose konnte dann eventuell auf dem Boden der von der Lues geschaffenen Disposition entstanden sein, wobei der an sich schon geschwächte Organismus natürlich gar keinen Widerstand mehr bieten konnte.

Um nun aber zur Wirklichkeit zurückzukehren, wollen wir vor allem in Kurzem nach den Gründen der verschiedenen Erscheinungen, wie sie im Verlauf der Krankheit auf einander folgten und aus einander resultierten, forschen.

Der rasche Verlauf ad exitum erklärt sich wohl daraus, dass Patientin sehr spät, erst 2. November 97 sich in Behandlung begab, trotzdem seit Mai desselben Jahres mehr oder weniger starke Beschwerden bestanden hatten. Der rasche Kräfteverfall wurde doch jedenfalls bedingt durch

die völlig gestörte Ernährung, und diese hinwiederum konnte der bestehenden Phthisis keine Widerstände entgegensetzen, sondern begünstigte im Gegenteil noch deren raschen Verlauf. Dazu kam noch das atrophische Herz, das einesteils selbst schon zu schwach war, andernteils auch nicht in genügender Weise ernährt wurde. Die Fieberkurve, die wir oben brachten, hat nichts typisches an sich. Es ist eine der Phthisikerkurven, die ohne jede Norm abhängig sind von den wechselnden Veränderungen, welchen der Körper in dem mehr oder weniger raschen Krankheitsverlauf unterworfen ist. Abgesehen von der Lunge sind als letztere auch die Atresia recti und die dadurch in immensem Grade erhöhte Ernährungsstörung dafür verantwortlich zu machen. Darauf weist wohl auch der bei der Sektion stark cadaverösveränderte und gallig imbibiert gefundene Magen hin, und ist dies nicht allein als Leichenerscheinung aufzufassen.

Was die fettige Entartung der Nieren, die die Sektion aufwies, betrifft, so konnte bei unserem Falle nicht von Lues der Nieren gesprochen werden. Viele Autoren leugnen überhaupt eine luetische Veränderung der Nieren.

Schmaus[21]) schreibt in seiner pathologischen Anatomie: Lues der Nieren kommt in seltenen Fällen in Form von Gummigeschwülsten vor. Auch kommt eine wahrscheinlich von syphilitischer Gefässveränderung ausgehende Granularatrophie der Niere zu Stande. Häufig findet man bei Lues Amyloidnieren."

Auch E. Lang[1]) erwähnt mehrere Fälle luetischer Amyloidentartung der Nieren und Nebennieren. Syphilitische Veränderungen am Herzen selbst oder den Gefässen konnten nicht nachgewiesen werden. In anderen Fällen fand man sehr häufig Gefässauflagerungen. (E. Lang).

Schmaus erwähnt speziell die Syphilis bei Gefässerkrankungen und zwar spricht er von syphilitischer Arteriitis und arteriitis gummosa.

[21]) Dr. Hans Schmaus, Privatdocent. Path. Anatomie. 1896.
[1]) E. Lang, Vorlesungen über Pathologie und Therapie der Syphilis. Wiesbaden 1896.

Letztere unterscheidet sich von der ersteren durch das Auftreten circumscripter Wucherungen in der Wandung, die dann dem Gefäss aufsitzen. „Aber auch die diffusen Formen befallen die Gefässe gern fleckweise und bewirken dann streckenweise Verdickungen der Gefässwand mit Veränderungen des Lumens."

Es wandelt sich also auch hier die vorher elastische Röhre in ein starres verengtes Rohr um, woraus natürlich schwere Störungen des Kreislaufes resultieren. Auf diese Erscheinungen näher einzugehen, ist hier nicht der Platz und möchte ich hiebei an die „Arteriosclerose in jugendlichem Alter" erinnern, die einer luetischen Constitutions-Erkrankung aufgebürdet wird, und ob man dafür nicht mit mehr Recht meistens luetische Gefässerkrankung setzen dürfte.

Die Leber wurde bei der Sektion etwas vergrössert gefunden, ihre Schnittfläche war von hellgelber Farbe, stark fettig degeneriert, war somit als Fettleber zu bezeichnen. Typische luetische Veränderungen wies sie nicht auf. Anderweitig sind ja Lebergummata bekannt und in gewissem Grade häufig.

Anders war es mit den Veränderungen des Rectums, das alle Erscheinungen vereinigt zeigte, wie sie andere Autoren an vielen vereinzelten Fällen beschreiben.

Abgesehen von dem mikroskopischen Befund, der keinen Zweifel walten liess, fanden sich, angefangen von den schon mehrfach erwähnten Stenosen, auch ausgedehnte Fistelbildungen, vollkommene und unvollkommene; die Schleimhaut war geschwürig zerfallen, die Muskularis von fibrösen Strängen durchzogen und durch schwartig callöses Gewebe der Kreuz- und Steissbeinportion angeschlossen.

Ueber luetische Mastdarm-Erkrankungen existiert bereits eine ansehnliche Litteratur. Sehr viele hier einschlägigen Fälle finden sich verzeichnet in der deutschen Chirurgie von dem damaligen Professor

v. Esmarch in Kiel[5]), wobei wir allerdings die spezifisch luetischen Erkrankungen von den einzelnen angeführten Erkrankungen des Mastdarms (Strikturen, Fisteln, Geschwüre etc.) scheiden müssen.

Sehr ausführlich beschreibt E. Lang in seiner Pathologie und Therapie der Syphilis an der Hand von vielen Fällen sämtliche Möglichkeiten des Auftretens der Lues im Mastdarm, angefangen von den Initialeffekten bis zu den tertiären Erscheinungen.

Was die nähere Beschreibung dieser einzelnen Formen betrifft, so verweise ich auf unten, ebenso auch auf einige folgende Beispiele E. Lang's, bei welchen auch die Diagnose zwischen Carcinom und Lues schwankte, auf Jodkali aber Heilung eintrat.

Nur einen Fall, der von Vita Zapulla[7]) stammt, möchte ich noch an diese Stelle setzen, da er weniger für die Erscheinungsformen der Mastdarmlues in den Rahmen unseres Falles passt, als vielmehr zur Stellung der Diagnose sehr charakteristisch ist.

Bei einem Manne von 36 Jahren entwickelte sich unter ischioanalen Schmerzen, Koliken und Empfindlichkeit des Unterleibs bei Druck eine Striktur, so dass die Einführung des kleinen Fingers durch den anus die heftigsten Schmerzen verursachte. Die Anusstriktur wurde nach Récamier operiert. Mit Ausnahme der Striktur kehrten die Beschwerden nach Heilung wieder; Patient magerte ab, bekam Schüttelfröste und Fieber. Die Digitaluntersuchung ergab glatte, elastische Erhebungen der Schleimhaut in Form von Falten; in der Nähe des sphinct. wurde ein für die Sonde unüberwindliches Hindernis constatiert. In den letzten 19 Jahren waren andere Zeichen von Lues nicht aufgetreten. Man schwankte zwischen der Diagnose Krebs oder Lues.

---

[5]) Deutsche Chirurgie. 1887. Lief. 48. Professor v. Esmarch: Die Krankheiten des Mastdarms und Afters.

[7]) Vita Zapulla: Annales universelles. 1870. Bd. cc XIII.

Auf Darreichung von Jodkalium war nach 3 Monaten vollständige Heilung eingetreten.

Anschliessend an eingangs erwähnten Fall möchte ich nun annähernd, wie es aus ähnlichen in der mir zugänglich gewesenen Litteratur niedergelegten Fällen möglich war, den Verlauf und die Erscheinungen der luetischen Proctitis mit ihren Möglichkeiten zu beschreiben versuchen.

Ausgehend von dem Sektionsbefund, der das Rectum in seinen oberen Teilen sehr eng zeigt, in den unteren Partien desselben sehr starke narbige Einziehungen in der dunkelrotgrau verfärbten Schleimhaut aufweist, finden wir die klinische Untersuchung darin bestätigt.

Es wurde die harte verengte Stelle des Darmes bei der Digital-Untersuchung an der Lebenden für eine Geschwulstmasse gehalten, die das Lumen versperrte. Dies erhellt aus dem klinischen Bericht, nach welchem der in das Rectum eingeführte Finger in der Höhe von etwa 4 cm auf eine harte stenosierende Geschwulstmasse stiess.

Die Berichte fast sämtlicher Autoren lauten dahin, dass die Patienten erst durch derartige Beschwerden, die zu Kotstauung und zu schmerzhafter Kotentleerung führen müssen, auf ihr Leiden aufmerksam werden. Es setzt dies natürlich voraus, dass keine Allgemeinerkrankung vorliegt, die andere Symptome frühzeitiger erkennen liesse.

v. Esmarch beschreibt diese Erscheinung wie folgt: „Eine sehr konstant vorkommende Erscheinung ist ausserdem eine beträchtliche entzündliche Infiltration und Wucherung der Schliessmuskulatur und namentlich des zwischen den Muskelschichten liegenden Bindegewebes. Die ganze Sphincterportion wird dadurch geschwellt und verlängert, und erscheint dem Finger als ein enges (in unserem Fall nur mehr bleistiftdickes) unnachgiebiges steifes und ziemlich langes Rohr, durch welches natürlich auch die Kotmassen nur mit grösster Mühe durchtreten können."

„Man hat diese entzündliche Schwellung als syphilitische Striktur bezeichnet und sogar als pathognomonisches Zeichen der Mastdarmsyphilis betrachtet. (Gosselin[3]) Ueber die Aethiologie dieser narbigen Strikturen finden wir auch bei v. Esmarch Aufschluss.

„Als häufigste Ursachen der narbigen Strikturen sind aber jedenfalls die Ulcerationen zu bezeichnen, die auf der Schleimhaut des Mastdarms vorkommen, und unter diesen ganz besonders die syphilitischen Geschwüre, die so beträchtliche Substanzverluste und zwar meist an dem unteren Ende des Mastdarms hervorbringen.

„Da hier nicht selten ein Teil der Geschwüre schon wieder vernarbt, während an anderen Stellen die Ulceration noch fortschreitet, so findet man gewöhnlich die Strikturen mit Geschwüren combiniert."

Gerade diesen Nachsatz illustriert recht deutlich unser Fall, indem man 6 cm oberhalb des sphincter an. ext. unregelmässig zerklüftete, von zahlreichen kanalartigen Gängen durchsetzte Schleimhaut fand und selbe neben und vor der Rectalwand verlaufend vielfach miteinander communicierten. Dazu fand sich in der Höhe von etwa 4 cm eine harte stenosierende Geschwulstmasse, die das Lumen des Darmes zu Bleistiftdicke verengt hatte.

Ich habe oben zur Aethiologie dieser Strikturen schon v. Esmarch erwähnt, der sie meist aus von ulcera restierendem Narbengewebe bestehen lässt.

Es ist aber in dieser Beziehung wohl auch die Induration in Erwägung zu ziehen, die als rein syphilitische Erkrankung der Schleimhäute auftritt, und die wir bei einmal stattgehabter Infektion auf den verschiedensten Schleimhäuten finden können, sei es Penis oder Vagina, oder Mund- oder Darmschleimhaut.

---

[3]) Gosselin: De la nature des rétrécissements de rectum, gaz. med. 1873.

Hiezu schreibt E. Lang: „Der Mastdarm pflegt auch der Sitz desjenigen in Retraktion endigenden Infiltrationsprozesses zu sein, den wir bereits als syphilitische Schwiele kennen gelernt haben, und der wahrscheinlich identisch ist mit dem, was Fournier „Syphiloma anorectale“ nennt.“

Nach letzterem handelt es sich um ein die rektoanalen Wände occupierendes Infiltrat, das in schrumpfendes Fasergewebe übergehend, das Rectum in einen engen, starren bis 4 cm hohen Cylinder umwandelt. Die Verdickung der Wände kann dabei bis 1 cm betragen und betrifft hauptsächlich den ampullären Teil. Die Gegend des Sphincter bleibt gewöhnlich verschont.

Eine Miterkrankung des anus werde nur durch Uebergreifen des Prozesses von der Mastdarmhöhle aus wahrgenommen. In diesem Falle weise dann die anale Partie eine gelappte Configuration auf. „Die Krankheit“, fügt er noch hinzu, „verläuft in der ersten Zeit unbemerkt; erst wenn die Retraktion auffälliger geworden, stellen sich Zeichen der hartnäckigsten Striktur ein.“

Ich muss nun wieder zurückkommen auf die schon oben erwähnten Geschwürsbildungen, die ja auch den Ausgangspunkt der Strikturen bilden. Wie beschaffen die Ulcera und in welcher Weise angeordnet sie bei unserem Falle lagen, das ist in dem Sektionsberichte hinreichend niedergelegt. Ihre Bildung aber, abgesehen von den Entstehungsursachen, möchte ich E. Ziegler[6]) beschreiben lassen, wie er es in seiner pathologischen Anatomie kurz zusammenfassend erwähnt.

„Bilden sich umfangreiche Gewebsnekrosen, so erscheinen an der Oberfläche der geschwellten und geröteten Schleimhaut grauweisse oder schiefergraue oder gelblich gefärbte Schorfe, die mit Vorliebe die Kämme der Schleimhautfalten einnehmen. Stossen sich weiterhin diese Schorfe ab, so bleiben mehr oder minder umfangreiche Geschwüre

[6]) Dr. Ernst Ziegler: Lehrbuch der path. Anatomie.

zurück, die unter einander confluieren und dadurch eine ganz bedeutende Grösse erreichen können. Nicht selten wird der grössere Teil der Schleimhaut zerstört, so dass nur noch Inseln von Schleimhautgeweben übrig bleiben, die infolge ihrer entzündlichen Schwellung meist stark über die geschwürigen Partien vorragen. Diese Geschwüre", schliesst er, „sind als Folgezustände septischer Intoxicationen anzusehen".

Die Beschreibung dieser Geschwüre stimmt fast wörtlich überein mit dem Befund, welchen uns die Sektion von unserem Falle ergab.

Ueber die einzelnen Formen der Geschwürsbildungen entnehme ich weiterhin noch von E. Ziegler: Syphilis des Darms kommt am häufigsten im Rectum dicht oberhalb des anus vor, und es können sich hier sowohl Primär-Affektionen als auch Papeln und gummöse Entzündungen bilden. Die gummösen Entzündungsherde haben ihren Sitz vornehmlich in der Submucosa und führen bei ihrem Zerfall und Durchbruch zu buchtigen Hofgeschwüren.

Unter Umständen kann die Mucosa bis zu 10 und 12 cm über den anus grösstenteils zerstört werden, so dass nur noch kleine, rundliche und streifenförmige, zu dem noch häufig unterminierte Inseln von Schleimhaut vorhanden sind. Ist der Prozess noch frisch, so secernieren die Geschwüre Eiter. Bei Heilung verhärtet sich das unterliegende Gewebe und schrumpft zugleich, so dass der Mastdarm verengt wird. In manchen Fällen treten gummöse Herde auch in perirectalen Geweben auf. Durch Zerfall und Durchbruch nach dem Rectum oder nach der Haut können sie zur Bildung innerer oder äusserer Fistelgänge führen."

Ueber die Entstehung dieser Entzündung und ihrer Folgezustände lesen wir bei E. Lang: Durch die Ansiedlung und Verallgemeinerung des Syphiliscontagiums werden in den Geweben mannigfache patholog. Veränderungen gefolgt. Sehr häufig sind Hyperämieen, die gewöhnlich nur einige Zeit bestehen; wenn sie nicht bald verschwinden,

reihen sich denselben geringe Infiltrationszustände an, die als Uebergang und Einleitung zu leichten entzündlichen Vorgängen aufzufassen sind. Ebenso wie die Hyperämieen pflegen sich auch die geringgradigen Infiltrationen zurückzubilden, indem durch Resorption die ursprüngliche Norm wieder hergestellt wird. Unter gewissen Verhältnissen, wenn das Infiltrat sich organisirt, kommt es zu Zerfall und Abscedierung der infiltrierten Partien, die bei oberflächlicher Lage bald in Geschwüre umgewandelt werden. Aber auch diese Geschwüre sind durch Heilung zur restitutio ad integrum zu bringen.

Oder aber die Erweichung der Infiltrate führt bis zum physiologischen Zwischengewebe, das zwar resorbiert wird, aber unausbleiblich damit verödet, das heisst, dass es hiemit zur Narbenbildung kommt; oder ersteres bleibt als käsige Eindickung liegen (Gumma), oder entleert sich durch Aufbruch nach aussen. Mit letzterem sind wir dann wieder bei den Fisteln angelangt.

Es würde zu weit führen, auf eine nähere Beschreibung jeder dieser einzelnen Erscheinungen einzugehen; es möge mir nur noch gestattet sein, von demselben Autor eine kurze Definition des Gumma anzuführen.

„Das Gumma kommt als eine scharf begrenzte oder mit strahligen Fortsätzen versehene Neubildung in der Grösse eines Kernes bis zum Umfange von grossen Geschwülsten, oder auch als diffusse Infiltration vor und stellt eine markweisse bis graurötliche weiche Masse dar, die aus einer zart gallertigen, hie und da faserigen Intercellularsubstanz mit gewucherten Zellen besteht, welch' letztere aus Bindegewebe oder den Wandelementen der kleinsten Blut- und Lymphgefässe, oder aus ausgewanderten weissen Blutzellen hervorgehen, und das Aussehen von Granulationszellen oder farblosen Blutkörperchen darbieten.

Deshalb hat man die Gummata den Granulomen (Virchow) oder Leukocythomen (Klebs) zugereiht.

Inwiefern ich nun gerade diese Beschreibung der Gummata an diese Stelle zu setzen für nötig fand, möchte ich in folgendem darthun,

Der Verlauf und Ausgang des Gumma kann ein dreifacher sein:

Resorption, hiebei kommt es, wie schon oben erwähnt; in den häufigsten Fällen zu Narbenbildung.

Geschwür, wenn sich die fettig zerfallene Masse des Gumma sofort verflüssigt und nach aussen eiterähnlich sich entleert.

Wenn sich nun aber in äusserst langsamer Entwicklung dasselbe als ein Infiltrat ausbildet, dessen Elemente wohl nicht in grossen Herden angehäuft sind, die aber in Form von Zügen und Flächenausbreitung eine um so grössere Ausdehnung erfahren — so haben wir das gummöse Infiltrat. Wenn ich auch nun fürchten muss, mich zu wiederholen, so glaube ich doch folgendes noch zur Ergänzung zu oben gesagten hinzufügen zu müssen.

E. Lang sagt nämlich gerade über letzteres: „Durch solche (gummöse Infiltrate) wird überdies noch häufiger als sonst Neubildung von Bindegewebe in der Umgebung angeregt, das sich allmählig verdichtet und in den Weichteilen die Form von fibrösen, narbigen, vielfach schrumpfenden Strängen annimmt. Hiemit haben wir κατ' ἐξοχὴν die syphilitische Schwiele.

Sie erweist sich mikroskopisch als eine dichte Bindegewebsmasse, zwischen deren Fasern je nach dem Entwicklungsstadium, in welchen sie zur Untersuchung gelangen, mehr oder weniger zahlreiche junge Zellen, oder solche, die bereits, wie beim Gumma, in Verfettung übergegangen sind, angetroffen werden."

Soviel über das Gumma und seine Ausgangsformen, sowie den mikroskopischen Befund.

In Parenthese möchte ich noch beifügen, dass auch interessant ist, speziell in Betrachtung unseres Falles, wo doch die syphilitische Schwiele sehr hervortretend zu

würdigen ist, dass dieselbe erst vor einigen Dezennien als Syphilisprodukt angesprochen wurde. Dittrich[3]) 1849 und nach ihm Virchow haben zu ihrer Erkenntnis die wichtigsten Beiträge geliefert; bis dahin galten die restierenden narbigen Züge und Schwarten für ausgeheilte Carcinome.

Schon verschiedenemale wurde der Fisteln Erwähnung gethan, die sowohl bei unserem Falle sich fanden, als überhaupt auch eine der Ausgangsformen der Erkrankung sein können in lokaler Beziehung.

Im Allgemeinen finden wir Mastdarmfisteln sowohl bei Tuberkulose, als Carcinom, als Lues, d. h. jede ulcerierende Erkrankung des Darmes kann eben, wenn sie nicht zur Ausheilung gelangt, durch die äussere Haut sich den Weg bahnen. Es wird also darauf ankommen bei Betrachtung der Häufigkeit einer der Fistelbildungen vor der andern, welche Geschwüre am wenigsten zur Heilung neigen, und da scheint es, als ob nach dem Urteil der meisten Autoren der Lues der Vorrang gebührte.

v. Esmarch[5]) spricht allerdings bei Behandlung des Themas „Mastdarmfisteln" der Tuberkulose die erste Rolle zu, fügt aber hinzu, dass sie auch in hervorragendem Grade mit Syphilis zusammenhängen.

Dass diese Fisteln von Abscessen und zerfallenen Gummata herrühren, habe ich bereits oben hinreichend nach E. Lang beschrieben.

In unserem Falle hatten wir eine vollkommene Fistel vom Mastdarm aus, die 1 cm hinter dem introitus vaginae in dem Perineum endigte. Weiterhin waren zahlreiche, vielfach untereinander confluierende unvollkommene Fisteln in der Schleimhaut des Rectums, 10 cm aufwärts vom sphincter ani internus.

Ed. Lecarche[8]) teilt den Obduktionsbefund eines

[3]) Dittrich: Prager Vierteljahrbücher 1849. Bd. 12.
[5]) Deutsche Chirurgie 1887. Lief. 48. Prof. v. Esmarch: Die Krankheiten des Mastdarms und Afters.
[8]) Ed. Lecarche: Gaz. med. de Paris. 1856.

Weibes mit, das neben anderen Syphilissymptomen 2 Rectoperinealfisteln, die mit jauchiger Sekretion aus dem Mastdarm vergesellschaftet waren, aufwies. Oberhalb der Fistelöffnungen im Rectum befand sich eine Striktur.

Dittrich[9]) sah bei einer Frau eine syphilitische Rectovaginalfistel mit ausgebreiteter Narbenbildung und Schrumpfung.

Samuel Wilks[10]) beobachtete gleichfalls 2 fistulöse Oeffnungen des Mastdarms, die in die Vagina führten, bei allgemeiner Lues.

In einem der Hahn'schen Fälle[14]) von Proctitis ulcerosa syphilitica zerfielen periproctitische Infiltrate und perforierten ins Rectum.

Als Schluss der hieher gehörigen Beispiele möchte ich noch einen Fall aus der syphilitischen Klinik E. Lang's anführen, bei welchem man durch mehrere um den Anus und die äusseren Genitalien gelagerten Fistelgänge in eine grosse gemeinsame periproctitische Höhle gelangte, ausserdem bestand Striktur und hoch hinaufreichende ulceröse Mastdarmsyphilis.

Gewiss sprechen diese Fälle dafür, dass Fistelbildungen auch bei Lues in den meisten Fällen zu Tage treten.

Um noch einmal zusammenzufassen, welche Erscheinungen und Erscheinungsformen die Lues bietet, wenn sie sich in der Mastdarmschleimhaut lokalisiert, sei es nun auf direktem oder indirektem Wege, glaube ich es nicht erschöpfender thun zu können, als wenn ich an diese Stelle den Fall von Dr. M. v. Zeisse[12]) mitgeteilt, setze.

Er illustriert nämlich den von mir oben beschriebenen Fall in allen Teilen etwas vertiefter und breiter, wenn ich mich so ausdrücken darf, d. h. wir finden eben bei dem-

---

[9]) Dittrich: Prager Vierteljahrbücher, 1849. Bd. XII.
[10]) Guys Hospit. Rep. 1863, 3. Serie, Bd. IX. Schmidt's Jahrbücher der gesamten Medizin. Bd. c XXIII.
[14]) Deutsche med. Wochenschrift, 1892. VI. Dr. Eugen Hahn.
[12]) Dr. M. v. Zeisse: Schmidt's Jahrbücher, 1894. Bd. V.

selben alle Erscheinungen lokaler Natur wie bei unserer Patientin, nur noch ausgeprägter.

Ausserdem ist auch hiebei die mit Erfolg durchgeführte antiluetische Behandlung interessant.

Es handelt sich nach Zeisse um eine 40jährige Frau, die seit längerer Zeit an Stuhlverstopfung litt.

Dabei ging Kot durch die Scheide ab.

Bei der Untersuchung ergab sich ein ausgebreitetes, teils in Kreis- und Schlangenlinien, teils in Gruppen angeordnetes Syphilid des Mastdarms.

Der Sphincter ani war für einen Finger leicht durchgängig, oberhalb desselben das Rectum starr und verengt und ½cm über dem Sphincter eine ca. 1 Finger breite Lücke, die in die Scheide führte.

Die Anamnese ergab nicht den geringsten Anhaltspunkt für Lues.

Die Fistel wurde cautherisiert; auf eine energische Schmierkur und Kali. jod. ging Patientin der Genesung entgegen.

Es ist jedenfalls aus solchen Erfolgen zu ersehen, dass der antiluetischen Behandlung, eventuell auch zur Sicherung der Diagnose, das Wort zu sprechen ist. Jedenfalls ist eine solche in allen Fällen angezeigt bei welchen klinisch die oben beschriebenen Erscheinungen festzustellen sind: Ulcerationen, Strikturen, Fisteln des Rectums und Umgebung, und ausserdem keine ausschlaggebenden Argumente für Carcinom ins Feld zu führen sind.

Jedenfalls sichert man sich durch ein derartiges Vorgehen vor dem Vorwurf, etwas versäumt zu haben. Und wenn man glaubt, ein inoperables Carcinom vor sich zu haben, oder der Kranke infolge seines Allgemeinzustandes vor allem symptomatisch behandelt werden müsste, so schadet es jedenfalls nicht, auch eine antiluetische Kur nebenhergehen zu lassen, und wenn es nur wäre, damit dem alten bequemen „ut aliquid fiat“ Genüge geleistet werde.

Es könnte eben auch sein, dass der Unverstand oder die übergrosse Aengstlichkeit des Kranken eine Probexcision nicht zuliesse, man also zu diesem diagnostischen Hilfsmittel greifen müsste.

Jedenfalls wird es zur Klärung der Diagnose beitragen; der Erfolg als Therapeuticum hängt natürlich ab von dem mehr weniger vorgeschrittenen Stadium der Erkrankung, aber „man wird", wie sich Dr. Maundler[13]) ausdrückt, „auch bei den ältesten und hartnäckigsten Fällen einen zum mindesten heilsamen Einfluss nicht vermissen."

Zum Schlusse möchte ich mir noch gestatten, auch einige Autoren zur speziellen Therapie der Mastdarmsyphilis anzuführen.

Grösstenteils muss man natürlich bei vorgeschritteneren Fällen vor allem die Chirurgen sprechen lassen, und hier werden auch von den verschiedensten Autoritäten die erfolgreichsten Operationen verzeichnet.

Faure, Péan, Makfie, Campbell, Maunder berichten von erfolgreichen Colotomieen, durch welche sie vereint mit antiluetischen Kuren den zerstörenden Prozessen Einhalt gebieten konnten.

Hauptsächlich haben die lokalen Eingriffe den Zweck, durch Abhalten des Kotes auf einige Wochen den erkrankten Teilen des Darmes Ruhe zu gewähren.

Dr. Braun[11]) empfiehlt auch in diesem Sinne die Rectumexstirpation.

Er teilt einen Fall von enormer luetischer Zerstörung des Rectums mit multipler Fistelbildung mit, bei welchem er die Rectumexstirpation ausführte, einen anus praeternaturalis anlegte und vollkommene Heilung erzielte.

Von Dr. Hahn[14]) sind auch Mitteilungen über Colotomien vorhanden, wodurch derselbe bei mehreren Fällen von luetischer Ulceration des Rectums günstigen Erfolg hatte.

---

[13]) Schmidt's Jahrbücher. Bd. VI. 1897.
[11]) Schmidt's Jahrbücher der gesamten Medizin, 1895. Band II.
[14]) Deutsche med. Wochenschrift, 1892, VI. Dr. Eugen Hahn.

Für die weniger vorgeschrittenen Fälle sprechen die oben angeführten Heilungen durch rein antiluetische Behandlung wohl ambesten auch dieser Therapie das Wort.

In unserem Falle wird in Anbetracht der Phthisis pulmonum, des zu sehr herabgesetzten Allgemeinbefindens der Patientin die rein symptomatische Behandlung allein angezeigt gewesen sein.

Die Patientin kam ja fast schon moribund in die Anstalt, so dass über die Aussichtslosigkeit eines Eingriffes man sich wohl nicht in Zweifel war.

Diese Ansicht wurde ja auch durch den raschen Verlauf ad exitum bestätigt.

Es erübrigt mir nun noch, für die gütigste Ueberweisung dieses Falles Herrn Obermedizinalrat Dr. Bollinger, meinem hochverehrten Lehrer, meinen wärmsten Dank auszusprechen, sowie Herrn Privatdozenten Dr. Herrmaan Dürck für die liebenswürdige Unterstützung.

Ausserdem erlaube ich mir auch, an dieser Stelle Herrn Hofrat Dr. Brunner für die gütige Ueberlassung der Krankengeschichte bestens zu danken.

Benüzte Litteratur.

[1]) E. Lang: Vorlesungen über Pathologie und Therapie der Syphilis Wiesbaden 1896.
[2]) Muron: Charité Annales. 1885. Bd. VI.
[3]) Gosselin: De la nature des rétrécissements de rectum. Gaz. med. 1873.
[4]) Münch. Medicin. Wochenschrift: Casuistische Mitteilungen aus der Chir. Klinik zu Heidelberg. Gcheimrat Czerny.
[5]) Deutsche Chirurgie. 1887. Lief. 48. Prof. v. Esmarch: Die Krankheiten des Mastdarms und Afters.
[6]) Dr. Herrmann Dürck: Der heutige Stand der Tuberkulose.
[7]) Vita Zapulla: Annales universelles. 1870. Bd. cc XIII.
[8]) Ed. Lecarché: Gaz. med. de Paris. 1856.
[9]) Dittrich: Prager Vierteljahrbücher. 1849. Bd. XII.
[10]) Guys: Hospit. Rep. 1863. 3. Serie. Bd. IX. Schmidt's Jahrbücher. Band c XXIII.
[11]) Schmidt's Jahrbücher der gesamten Medicin. 1895. Bd. II.
[12]) Dr. M. v. Zeisse: Schmidt's Jahrbücher. 1894. Bd. V.
[13]) Schmidt's Jahrbücher. Bd. VI. 1897.
[14]) Deutsche med. Wochenschrift. 1892. Vl. Dr. Eugen Hahn.
[15]) Dr. Hans Schmaus, Privatdozent: Pathologische Anatomie.
[16]) Dr. Ernst Ziegler: Lehrbuch der pathologischen Anatomie.
[17]) Arens Heinrich: Beitrag zur Lehre von der Mastdarmsyphilis. Inaug.-Diss. München 1887.